

**МИНИСТЕРСТВО ЗДРАВООХРАНЕНИЯ КЫРГЫЗСКОЙ РЕСПУБЛИКИ  
КЫРГЫЗСКАЯ ГОСУДАРСТВЕННАЯ МЕДИЦИНСКАЯ АКАДЕМИЯ  
им. И. К. АХУНБАЕВА**

Диссертационный совет Д.14.14.001

На правах рукописи

УДК: 616.314.17-008:611.716.1.4-089:615.847.82(043.3)

**ЕШИЕВ ДАНИЯР АБДЫРАКМАНОВИЧ**

**ЛЕЧЕНИЕ БОЛЬНЫХ С ДЕФЕКТАМИ АЛЬВЕОЛЯРНОГО  
ОТРОСТКА ЧЕЛЮСТЕЙ С ПРИМЕНЕНИЕМ  
СИНЕГО СВЕТА И ЭЛЕКТРОВИБРОМАССАЖА**

14.01.14 – стоматология

**Автореферат**  
диссертации на соискание ученой степени  
кандидата медицинских наук

**Бишкек - 2014**

Работа выполнена в институте медицинских проблем Южного отдела Национальной Академии Наук Кыргызской Республики и в Ошской межобластной объединенной клинической больнице Министерства Здравоохранения Кыргызской Республики

**Научный руководитель:** доктор медицинских наук, профессор  
**Юлдашев Ильшат Мухитдинович**

**Официальные оппоненты:** доктор медицинских наук, доцент  
**Бакиев Бактияр Абдуллаевич**

кандидат медицинских наук, доцент  
**Тыналиев Уланбек Аманович**

**Ведущая организация:** Ташкентский государственный институт стоматологии (100047, Республика Узбекистан, г. Ташкент, 100109, ул. Таракиет, 103).

Защита состоится « 25 » декабря 2014 года в 14.00 часов на заседании диссертационного совета Д.14.14.001 при Кыргызской государственной медицинской академии им. И. К. Ахунбаева по адресу: 720020, г. Бишкек, ул. И. К. Ахунбаева, 92.

С диссертацией можно ознакомиться в библиотеке Кыргызской государственной медицинской академии им. И. К. Ахунбаева по адресу: 720020, г. Бишкек, ул. И. К. Ахунбаева, 92.

Автореферат разослан « до » ноября 2014 года.

**Ученый секретарь**  
диссертационного совета,  
к.м.н., доцент



**А.Р. Цой**

## ОБЩАЯ ХАРАКТЕРИСТИКА РАБОТЫ

**Актуальность темы.** Лечение больных с осложненным кариесом зубов и гнойно-воспалительными заболеваниями полости рта, а также альвеолярного отростка челюстей - считается одним из важнейших направлений в современной хирургической стоматологии. Светолечение относится к альтернативной медицине, популярность которой даже в высокоразвитых странах Европы очень велика. Например, около 25,0% населения Великобритании и 65,0% Германии предьявляет интерес к нетрадиционным методам лечения в медицине. Светолечение пациентами воспринимается как «природная», тем самым они считают, что это гарантия безопасности. Это связано с тем, что доказательную медицину часто сотрясают скандалы из-за развития тяжелых осложнений после принятия лекарственных препаратов, прошедших независимые, двойные, многоцентровые и плацебо испытания. Из всех альтернативных методов лечения светолечение имеет наиболее древнюю историю и наиболее изучено.

Механизмы действия синего света стали изучать более полутора веков назад. Значительный вклад в этот метод внесли ученые Академии наук СССР в середине прошлого столетия.

Следует отметить, что фотодинамическая терапия, как метод выбора в условиях недостаточного финансирования медицины, подходит к альтернативным методам лечения, не требующих особых материальных затрат.

Еще одним существенным преимуществом фотодинамической терапии, в отличие от медикаментозной терапии, является практически полное отсутствие побочных реакций и осложнений. Все это позволяет надеяться на дальнейшее развитие данного метода лечения. Фотодинамическая терапия у нас в стране и за рубежом выходит на новый уровень развития. У нее есть самое главное преимущество перед медикаментозной терапией - она естественна как часть природы и практически не вызывает аллергических реакций.

В практической хирургической стоматологии, в частности после удалении ретинированных зубов в сложном и атипичном удалении зубов и корней, после операции цистэктомии, при переломах альвеолярного отростка, а также после иссечений различных новообразований, образуются дефекты костной ткани, требующие полноценного их восстановления. Зачастую сложное удаление зубов сопровождается развитием гнойных осложнений, нередко приводящих к остеомиелитическому процессу со значительным разрушением окружающей кости [Аверьянов С. В., 2004; Аксенов К. А., 2011; Зарецкая А. С., 2014].

Увеличение частоты нагноений послеоперационных ран можно объяснить появлением штаммов микроорганизмов, устойчивых к воздействию антибактериальных препаратов, изменением иммунобиологической

реактивности организма, вызванными экологическими факторами и нерациональным применением антибиотиков.

Сложившаяся ситуация требует поиска новых методов лечения. В настоящее время во всем мире отмечено довольно интенсивное развитие относительно новой медицинской технологии – фотодинамической терапии, то есть использования различных спектров света в медицине [Мешков В. М., 2012; Baysetal R., 1997; Naveanet S., 1996].

Эффективность именно синего света не зависит от спектра чувствительности патогенных микроорганизмов к антибиотикам. Синий свет оказался достаточно губительным даже для антибиотикорезистентных штаммов золотистого стафилококка, кишечной палочки и других микроорганизмов [Malik Z. et al., 1986].

В хирургической стоматологии наибольший интерес представляют поиски методов стимуляции остеогенеза дефектов костной ткани и создании оптимальных условий для течения регенеративных процессов [Емельянов А. С., 2008; Логинов Н. К., 2012]. Исследователями доказано, что при воздействии электровибромассажа на кожу улучшается секреторная функция потовых и сальных желез, при этом очищаются их выводные отверстия от секрета. Активизируется лимфа и кровообращение кожи, устраняется влияние венозного застоя, усиливается кровоснабжение кожи и, следовательно, улучшается ее питание. Воздействие электровибромассажа на кровеносную систему вызывает расширение функционирующих капилляров, раскрытие резервных капилляров. Благодаря чему создается более активное орошение кровью не только массируемого участка, но рефлекторно и внутренних органов. В результате чего происходит усиленный газообмен между кровью и тканью. Все это благоприятным образом сказывается на заживлении костного дефекта. Отмечается активное воздействие массажа на периферическую нервную систему уменьшением или прекращением боли, улучшается проводимость нерва, тем самым ускоряет процесс регенерации костных тканей в области дефектов. Сочетанное же применение в комплексном лечении синего света с длиной волны 450 нм и электровибромассажа активно стимулирует репаративный остеогенез независимо от величины костного дефекта

Все вышеизложенное свидетельствует об актуальности данной проблемы и является основанием для поиска нового способа стимуляции костной регенерации с позиций современных инновационных технологий, что обуславливает актуальность выбранной нами темы исследования.

**Связь темы диссертации с научно-исследовательскими работами и программами.** Работа инициативная.

**Цель исследования:** Разработать метод лечения для оптимизации заживления послеоперационных костных дефектов альвеолярного отростков челюстей с применением излучения синего света и электровибромассажа.

**Задачи исследования:**

1. Провести экспериментальное обоснование возможности контактного применения излучения синего света для усиления процессов заживления костных дефектов челюстей.

2. Определить показания и разработать методику клинического применения устройства с выносными излучателями и электровибромассажером для оптимизации заживления костных дефектов челюстей.

3. Дать сравнительную оценку физиотерапевтическому лечению с применением излучения синего света и электровибромассажа на основании клиничко-лабораторных и функциональных методов исследования.

4. Изучить ближайшие и отдаленные результаты предложенного метода лечения для стимуляции заживления костных дефектов альвеолярных отростков челюстей.

**Научная новизна работы:**

Впервые разработано и экспериментально обосновано устройство фотодинамической терапии с применением синего света с целью стимуляции остеогенеза костной ткани нижней челюсти у кроликов.

Впервые разработано и клинически обосновано применение при лечении больных с дефектами альвеолярных отростков челюстей с помощью устройства электровибромассажа.

Впервые на основании клиничко-лабораторных данных обосновано антибактериальное, антисептическое и противовоспалительное действие синего света в сочетании с электровибромассажем с целью профилактики воспалительных осложнений в послеоперационном периоде у больных с дефектами альвеолярного отростка челюстей.

Впервые установлено, что использование нового устройства фотодинамической терапии с применением синего света и электровибромассажа в комплексном лечении дефектов альвеолярного отростка челюстей обеспечивает быстрое купирование воспалительного процесса (на  $2,5 \pm 0,18$  сутки, в группе сравнения  $3,2 \pm 0,21$  сутки).

**Практическая значимость полученных результатов.**

Предложенное устройство - «фотодинамической терапии с применением синего света» значительно ускоряет процесс регенерации костной ткани (в основной группе -  $25,8 \pm 0,18$  сутки, в группе сравнения -  $35,6 \pm 0,59$  сутки), что следует учитывать в комплексном лечении больных с дефектами альвеолярного отростка челюстей.

Новое устройство - электровибромассажер, позволяет улучшить

реологические свойства в зоне послеоперационной раны у больных с дефектами альвеолярного отростка челюстей, что может быть учтено клиницистами в своей практической деятельности.

**Экономическая значимость полученных результатов** характеризуется медико-социальной эффективностью, включающей снижение послеоперационных осложнений, быстрое купирование воспалительных процессов на 10 сутки (в сравниваемой группе - 20 сутки), что дает возможность сократить сроки лечения в стационаре и в амбулаторных условиях. Легкая доступность устройства фотодинамической терапии с применением синего света и электровибромассажа позволяет снизить необоснованное применение лекарственных препаратов.

#### **Основные положения диссертации, выносимые на защиту:**

1. Экспериментальные исследования показывают высокую эффективность излучения синего света в ускорении регенерации костной ткани при дефектах и деформациях альвеолярного отростка челюстей после хирургических вмешательств.

2. Разработанное устройство с применением излучения синего света для фотодинамической терапии для заживления костных дефектов у кроликов может быть использовано в клинической практике хирургической стоматологии и челюстно-лицевой хирургии.

3. Разработанное устройство электровибромассажер в комплексном лечении больных с костными дефектами альвеолярного отростка челюстей, благодаря улучшению реологических свойств в зоне окологлазничных мягких и костных тканей, является патогенетическим обоснованным методом их лечения.

**Личный вклад соискателя.** Личное участие соискателя охватывает аналитическую проработку литературных источников, клинико-статистические и дополнительные методы исследования, разработку и апробирование экспериментально - клинических моделей - устройств (фотодинамической терапии с применением синего света и электровибромассажа) в комплексном лечении больных с дефектами альвеолярного отростка челюстей по теме диссертационной работы

**Внедрение результатов исследования:** Основные положения данной научной работы внедрены в практику отделения челюстно-лицевой хирургии Ошской межобластной объединенной клинической больницы (ЧЛХ ОМОКБ), межобластной стоматологической поликлиники, городской стоматологической поликлиники № 1 и 2 (г. Ош), в отделении ЧЛХ областной больницы (г. Жалалабад), в отделении детской ЧЛХ Национального центра охраны материнства и детства Министерства Здравоохранения Кыргызской Республики (НЦОМид МЗ КР, г. Бишкек). Материалы диссертационной работы

используются в преподавании предмета хирургической стоматологии на кафедре стоматологии медицинского факультета Ошского Государственного Университета (ОшГУ), а также в обучении врачей-интернов и клинических ординаторов на кафедре стоматологии южного филиала Кыргызского государственного медицинского института и переподготовки кадров (КГМИИПК, г. Ош).

**Апробация результатов работы.** Материалы диссертации доложены и обсуждены на: научно-практической конференции «Состояние и перспективы доказательной медицины в практическом здравоохранении», посвященной памяти и 85-летию со дня рождения академика НАН КР и РАМН М. М. Миррахимова, 27-28 апреля 2012 г. (г. Ош, 2012 г.); конференции Ошского областного стоматологического общества (г. Ош, 2013 г.); X Конгрессе САКР (г. Бишкек, 2013 г.); кафедре стоматологии и совместном заседании сотрудников отделения ЧЛХ ОМОКБ (2013 г.); межкафедральном заседании кафедр стоматологии Южного филиала КГМИИПК (г. Ош); кафедр стоматологии, хирургии, отоларингологии и онкологии ОшГУ (2014 г.); заседании кафедр стоматологического профиля Кыргызско-Российского Славянского Университета (КРСУ) им. Б. Н. Ельцина; заседании экспертной комиссии диссертационного совета Д.14.14.001 при Кыргызской государственной медицинской академии им. И. К. Ахунбаева.

**Полнота отражения результатов диссертации в публикациях.** По теме диссертации опубликовано 10 научных статей, получен 1 патент полезных моделей: очки физиотерапевтические с выносными светоизлучателями и электровибромассажером для применения в области лица и полости рта (Патент № 134 от 30.12.2011 г.). Получено 1 удостоверение на рационализаторское предложение «Способ фокусировки синего цвета с помощью ортодонтических колец» (№ 19/12 от 25.04.2012 г.).

**Структура и объем диссертации.** Диссертационная работа состоит из введения; 4 глав, содержащих обзор литературы, материалы и методы исследования и результаты собственных исследований; выводов; практических рекомендаций и списка использованной литературы. Работа изложена на 110 страницах компьютерного текста, иллюстрирована 3 таблицами и 46 рисунками. Библиографический указатель включает 216 источников литературы: 126 - на русском и 90 - на иностранных языках.

#### **ОСНОВНОЕ СОДЕРЖАНИЕ РАБОТЫ**

**Во введении** обоснована актуальность темы, определены цель и задачи исследования, изложена научная новизна, научно-практическая значимость, обозначены основные положения, выносимые на защиту.

**В главе 1** - литературном обзоре, автором отражено современное состояние вопросов особенностей и перспективы применения синего света и



электровибромассажа, позволяющие значительно повысить эффективность лечения пациентов с костными дефектами альвеолярных отростков челюстей. Представлены литературные сведения о синем свете и электровибромассаже для заживления костных дефектов при различных хирургических вмешательствах на альвеолярных отростках после удаления зубов, переломов альвеолярных отростков и после удаления доброкачественных опухолей. Приводятся систематизированные и обобщенные данные по теме научной работы, на основе которых обосновывается актуальность проведения исследования в этом направлении.

В главе 2, «Материалы и методы исследования», представлены объекты исследования, клиническая характеристика больных, примененные методы обследования и лечения.

**Экспериментальные исследования.** С целью изучения действия синего света с длиной волны 450 нм нами произведены экспериментальные исследования. Эксперимент на 8 взрослых кроликах с массой тела 1500-1800 гр. на костную ткань нижней челюсти. Экспериментальным животным проводили внутримышечный наркоз раствором калипсола из расчёта 1 мг на 1 кг массы тела. После внутримышечного введения калипсола от 0,5 до 1,0, в зависимости от веса кролика и соответствующей подготовки к операции, производили разрез кожи длиной до 3 см параллельно краю нижней челюсти. Мягкие ткани послойно рассекали до надкостницы, которую отслаивали от наружной поверхности челюсти тупым путем.

После обнажения костной ткани в области угла нижней челюсти, специальным шаровидным бором диаметром 3 мм в кости формировали сквозной круглый дефект. Аналогичное вмешательство произведено на другой стороне нижней челюсти. В соответствии с задачами эксперимента контрольный костный дефект нижней челюсти справа промывает антисептическим раствором. После чего рана послойно ушита. Костный дефект (опытной серии) нижней челюсти слева дополнительно обработан синим светом, рана ушита наглухо. Далее произведен разрез кожи размером до 1,5 см и сформирован подкожный карман. В подкожный карман вводили светодиод на 10 минут в течение 10 дней. Сроки наблюдения и выведения животных из эксперимента составляли 10, 20, 30, 60 суток.

**Клинические исследования.** Под нашим наблюдением находились 195 больных с дефектами альвеолярного отростка челюстей. Из них мужчин - 77, женщин - 118, возраст пациентов колебался от 15 до 73 лет. Пациенты разделены на 2 группы:

1. Основная группа - 104 (53,3%) больных с костным дефектом на альвеолярных отростках челюстей, где применено излучение синего света и электровибромассаж.

2. Сравнимая группа - 91 (46,7%) больных, где проводилось лечение по общепринятой традиционной методике.

Распределение больных по локализациям и причине возникновения костных дефектов альвеолярного отростка челюстей представлены в таблице 1. Таблица 1 - Причины возникновения костных дефектов альвеолярных отростков

п/п	Костные дефекты альвеолярного отростка челюстей	Основной группы	Контрольной группы	Всего
1	После сложного и атипичного удаления зубов и корней	20	20	40
2	После удаления ретинированных и полуретинированных зубов мудрости	30	22	52
3	Переломы альвеолярных отростков	16	16	32
4	После удаления зубов, по ортодонтическим показаниям (при макрогнатии нижней челюсти, удаление зачатков 8 зуба)	18	13	31
5	После удаления доброкачественных опухолей альвеолярного отростка	20	20	35
6	Итого:	104	91	195

На первые сутки после операции больным основной группы в области послеоперационной раны был применен синий свет, а на второй день назначен электровибромассаж в области тела нижней челюсти в проекции лицевой артерии.

Фотодинамическая терапия больных основной группы осуществлялась с применением нашего устройства (Патент КР №134 от 30.12.2011 г.) (рис. 1)



Рис. 1. Общий вид фотодинамического устройства.

Клиническое обследование проводилось по общепринятой схеме. Учитывали данные анамнеза, жалобы больного, проводились объективные и дополнительные специальные методы обследования.

Также проведены рентгенологические методы обследования, лабораторно-микробиологические, цитологические, реографические исследования, статистическая обработка цифровых данных.

В главе 3 обобщены результаты экспериментального исследования. Состояние у большинства кроликов (6) было удовлетворительное, только в 2-х случаях было отмечено нагноение послеоперационной раны. После соответствующих противовоспалительных процедур (промывания операционной раны антисептиками и антибиотиками) гнойный процесс устранен. На рентгенограмме через 10 дней после операции в группе контроля и опытной группе определяется одинаковый дефект костной ткани, округлой формы и с четкими краями. При рентгенологическом исследовании через 20 дней на рентгенограмме контуры дефекта (опытная сторона) - становятся не ровным с образованием костных выступов остеогенеза, по сравнению с контрольной стороной, где костные дефекты нижней челюсти продолжают оставаться с четкими контурами.

Через 30 дней на рентгенограмме округлые контуры дефектов опытной и контрольной серии продолжают терять свои очертания. Границы контуров неровные, процессы замещения костной ткани более выражены в области дефектов опытной стороны, размеры этих дефектов уменьшены (рис. 2, 3, 4, 5).




Рис. 2. Группа сравнения – дефект тела нижней челюсти через 20 дней.

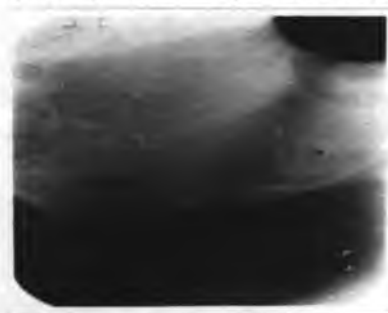

Рис. 3. Группа сравнения - дефект тела нижней челюсти через 60 дней.

Через 60 дней большинство дефектов опытной стороны полностью замещены костной тканью, структура новообразованной костной ткани не отличается от окружающей.



Рис. 4. Основная группа - дефект костной ткани через 20 дней.

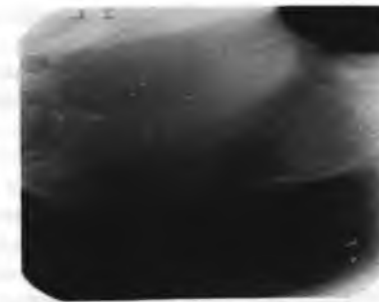


Рис. 5. Основная группа - дефект костной ткани через 60 дней.

На контрольной стороне опытов большая часть дефектов (на 60-е сутки) все еще не заполнены костной тканью на всем протяжении, продолжают оставаться остаточные костные дефекты небольшого размера. В одном случае костный дефект уменьшился в более чем в половину.

Таким образом, в контрольной группе, естественное возмещение свежих костных дефектов нижней челюсти в эксперименте, без дополнительного воздействия излучением синего света не завершается через 60 дней после операции. В опытной группе, с применением излучения синего света, костный дефект к этому времени полностью замещен новообразованной костной тканью (в одном случае центр дефекта остается заполненным соединительной тканью).

**Глава 4** - Оценка эффективности фотодинамической терапии с применением синего света и электровибромассажа в клинике.

Проведенные перед началом лечения исследования показали, что исходные данные в группах находились друг от друга примерно на одном уровне. Сравнимая и основная группа существенно не различались по качественному составу признаков, например, не наблюдались сопутствующие заболевания ни у одной из групп, которые могли бы в какой-то мере исказить результаты исследования.

Клинико-лабораторные исследования в кратчайшие сроки показали, что у 93,0% больных основной группы при применении комплексного лечения с применением синего света и электровибромассажа, наблюдалось улучшение общего самочувствия, уменьшение отеков и болей в области послеоперационной раны уже к  $2,5 \pm 0,18$  суткам. Это объясняется тем, что использование синего света на месте оперативного вмешательства оказывает противоотечное, бактерицидное и анальгезирующее действие, а использование электровибромассажа способствует более быстрому обратному развитию

послеоперационного отека и сокращению периода восстановления функции - движения нижней челюсти.

При этом у 75,0% больных сравняемой группы, где возмещение костного дефекта альвеолярного отростка под кровяным ступком происходило без применения светоизлучения, продолжительность болевого синдрома составила  $3,2 \pm 0,21$  суток, что немного больше, чем в основной группе ( $P > 0,05$ ).

Средние сроки купирования отека у больных сравняемой группы составили  $6,2 \pm 0,27$  суток. В основной группе этот показатель составил  $4,8 \pm 0,36$  суток ( $P < 0,05$ ). Температура тела у больных основной группы нормализовалась на  $1,2 \pm 0,2$  сутки, а в группе сравнения только на  $1,9 \pm 0,8$  сутки ( $P < 0,05$ ). Наблюдалась более ранняя нормализация лабораторных показателей у больных основной группы. Лабораторные показатели у больных основной группы: СОЭ нормализовалась на 5-6 сутки, в сравняемой группе, в эти сроки наблюдалась только тенденция к ее снижению. Количество лейкоцитов в основной группе составило к концу лечения  $6,14 \times 10^9 \pm 0,54$ , у больных сравняемой группы  $7,12 \times 10^9 \pm 0,83$  ( $P < 0,05$ ).

При цитологическом исследовании к концу лечения в основной группе определяются лейкоциты: 5-6 в поле зрения, эпителий плоский в большом количестве, а в сравняемой группе - лейкоциты 30-35 в поле зрения, эпителиальные клетки 7-8 в поле зрения.

Сроки заживления слизистой оболочки костных дефектов составляли в основной группе  $8,1 \pm 1,2$  сутки, в сравняемой группе -  $10,4 \pm 2,1$  суток. Длительность амбулаторного лечения составила в основной группе  $8,2 \pm 1,9$  суток, в сравняемой -  $10,6 \pm 2,4$  суток ( $P < 0,05$ ).

До начала применения излучения синего света, pH ротовой жидкости обеих групп составил  $7,1 \pm 0,4$ . В конце лечения pH ротовой жидкости у больных (основная группа) составил в среднем  $6,8 \pm 0,5$ . В полости рта состояние слизистой оболочки нормализовалось, отек купировался, гиперемия слизистой оболочки исчезала. У больных сравняемой группы pH до конца лечения составлял в среднем  $5,8 \pm 0,8$ . Пациенты отмечали в полости рта болевые ощущения, зуд и чувство дискомфорта. Сохранялось достаточное количество мягких отложений, вокруг раны слизистая гиперемирована и несколько отечна ( $P < 0,05$ ).

В первые сутки исследования бактериальная обсемененность полости рта у больных обеих групп составила  $6,3 \times 10^2 \pm 0,26$  КОЕ/мл. Обсемененность операционной раны в полости рта у больных сравняемой группы к концу лечения составила  $1,1 \times 10^4 \pm 0,18$  КОЕ/мл. У больных основной группы к этому сроку лечения данный показатель составил  $0,8 \times 10^2 \pm 0,46$  КОЕ/мл.

Через 10 дней после операции в основной группе больных в 100% случаев отмечено заживление раны первичным натяжением. В группе сравнения у 6

больных (6,5%) наблюдалось расхождение швов (нагноение послеоперационной раны), эти воспалительные процессы купировались после применения антибиотиков и антисептических растворов. Заживление раны происходило вторичным натяжением через 20 дней ( $P > 0,001$ ).

Отдаленные результаты лечения больных оценивались в сроки от 1 до 3 месяцев.

При клиническом обследовании у 95 (91,3%) больных через 1 месяц после операции во всех группах больные жалоб не предъявляли. Общий статус без особенностей. Местно имелись малозаметные рубцы на слизистой оболочке, пальпация безболезненная, в оперированном участке челюсти определялась плотная костная ткань.

В основной группе 9 (8,6%) больных с диагнозом посттравматический перелом альвеолярного отростка челюстей на контрольный осмотр не явились, по причине проживания в отдаленных районах региона.

В сравняемой группе традиционного лечения у 65 (71,4%) больных при пальпации отмечается неуплотненная мягкая кортикальная пластинка в местах костного дефекта. У 15 больных (16,4%) при пальпации оперированного участка челюсти определяется плотная костная ткань.

При проведении рентгенологического исследования в основной группе через 3-4 недели выявлено, что у пациентов с применением светоизлучения определялась размытость контуров лунки удаленного зуба, завуалированность интенсивной тенью костной мозоли, в области ее дна прослеживались единичные костные трабекулы, т.е. отмечалось восстановление костного дефекта на  $25,3 \pm 1,8$  суток ( $P < 0,05$ ) (рис. 6, 7).

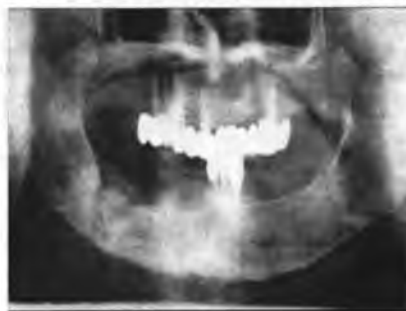

Рис. 6. Больной А., 63 г.  
Р-грамма больного.  
Ds.: хронический остеомиелит  
нижней челюсти (секвестр).

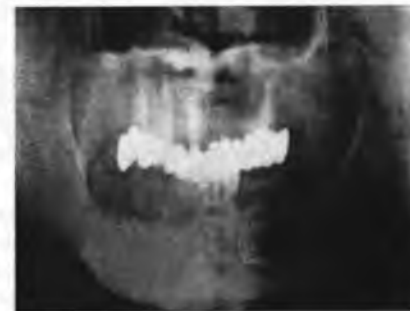

Рис. 7. Больной А., 63 г.  
Р-грамма больного после  
лечения.



В сравниваемой группе, где светонизлучение и электровибромассаж не применялись, лунка удаленного зуба визуализировалась более отчетливо. Интенсивность тени костной мозоли оценивалась чаще как умеренная, реже интенсивная и слабая, отмечался остеопороз стенок, только на  $35,6 \pm 0,89$  сутки образовалась костная мозоль ( $P > 0,05$ ). Восстановление костной ткани у больных основной группы отмечалось через 1 месяц. Подтверждением являются данные реографических исследований. При анализе количественных показателей реографии мы сравнивали данные по исследуемым двум группам больных: основная –  $Pr - 0,71 \pm 0,07\%$ , ИПС -  $64,07 \pm 3,51\%$ , ПТС -  $16,8 \pm 1,29\%$ , Z -  $218,6 \pm 16,23$  Ом; сравниваемая –  $Pr - 0,67 \pm 0,72\%$ , ИПС -  $57,06 \pm 2,75\%$ , ПТС -  $21,15 \pm 0,15\%$ , Z -  $168,6 \pm 9,23$  Ом ( $P < 0,05$ ).

Очередное обследование больных проводили через 3 месяца. На прием явилось 132 больных (67,6%) из 195. Из них: из основной группы - 82 (62,1%) больных и из группы сравнения – 50 (37,9%).

Все больные жалоб не предъявляли. Общее состояние у всех удовлетворительное. Нарушение функций челюстей не отмечено. Прикус без патологии. Открывание рта свободное и безболезненное. В сравниваемой и основной группах при дентальных рентгенограммах была обнаружена полная регенерация костной ткани послеоперационного дефекта костной ткани.

Таким образом, исходя из результатов проведенного исследования, можно сделать следующее заключение: что даже в условиях современного развития медицины, возможности применения синего света и электровибромассажа для лечения различных костных дефектов альвеолярного отростка челюстей, огромны. Применение синего света способно оказывать положительное влияние на ускорение регенерации различных костных дефектов альвеолярного отростка челюстей, что подтверждается проведенными исследованиями. Также исследования доказывают, что применение электровибромассажа ускоряет кровоснабжение области дефекта, что тоже способствует усилению регенерации. Кроме того, необходимо отметить экономическую обоснованность применения синего света. Как было доказано нашими исследованиями, больные в сравниваемой группе нуждались в дополнительном лечении, в отличие от основной группы. Следовательно, дополнительное лечение сопряжено с дополнительными затратами, как финансов, так и времени.

## ВЫВОДЫ

1. На основании экспериментального исследования установлено, что у животных основной серии, через 60 суток наступает полная регенерация костной ткани в области дефектов, по сравнению с контрольной серией ( $P > 0,05$ ).

2. Эффективность разработанной методики применения устройства фотодинамической терапии с применением излучения синего света и электровибромассажа в лечении больных с дефектами костной ткани альвеолярного отростка челюстей, свидетельствует о восстановлении структуры костной ткани уже на 60 день в основной группе пациентов, в отличие от сравниваемой.

3. На основании клинико-лабораторных, цитологических и микробиологических исследований установлено: уменьшение отеков и болей в области послеоперационной раны у 93,0% больных основной группы на  $2,5 \pm 0,18$  сутки ( $P > 0,05$ ), у 75,0% больных сравниваемой группы на  $3,2 \pm 0,21$  суток ( $P < 0,05$ ). Сокращены сроки лечения у основной группы до  $8,2 \pm 1,9$  дней, тогда как в группе сравнения -  $10,6 \pm 2,4$  дней ( $P < 0,05$ ).

4. На основании рентгенологических исследований достоверно установлено, что применение синего света и электровибромассажа значительно ускоряют сроки регенерации костной ткани. Возмещение дефектов костной ткани отмечалось в основной группе на  $25,3 \pm 1,8$  сутки ( $P > 0,05$ ), тогда как в группе сравнения на  $35,6 \pm 0,89$  ( $P < 0,05$ ) сутки.

## ПРАКТИЧЕСКИЕ РЕКОМЕНДАЦИИ

1. Применение устройства фотодинамической терапии с излучением синего света в практике хирургической стоматологии способствует снижению количества послеоперационных осложнений при лечении больных с костными дефектами альвеолярного отростка челюстей.

2. Электровибромассажер доступен для практического применения в стоматологии, приводит к улучшению реологических свойств мягких и костных тканей в области дефектов альвеолярного отростка челюстей.

3. После выполнения операций на альвеолярном отростке челюстей рекомендуется динамическое рентгенологическое исследование с целью планирования восстановления дефектов зубного ряда в плане ортопедических методов лечения или имплантации.

## СПИСОК ОПУБЛИКОВАННЫХ РАБОТ ПО ТЕМЕ ДИССЕРТАЦИИ

1. Ешиев, Д. А. Лечение костных дефектов альвеолярного отростка челюстей с помощью электровибромассажа [Текст] / Д. А. Ешиев // Центрально-Азиатский медицинский журнал им. М. М. Миррахимова. – Бишкек, 2012. – Том XVIII. – Приложение 1. – С. 77-78.

2. Ешиев, Д. А. Совершенствование методов лечения послеоперационных дефектов альвеолярного отростка челюстей с использованием синего света [Текст] / Д. А. Ешиев // Научно-практический журнал «Медицинские



кадры XXI века». - Бишкек, 2012. - № 2. - С. 45-47.

3. **Ешиев, Д. А.** Стимуляция заживления послеоперационных костных дефектов на альвеолярных отростках верхней и нижней челюсти [Текст] / Д. А. Ешиев // Ежемесячный научный журнал «Молодой учёный». - Казань, 2012. - № 3(38). - С. 445-447.

4. **Ешиев, Д. А.** Лечение гнойной раны полости рта с применением синего света [Текст] / Д. А. Ешиев, А. Т. Токтосунов, А. М. Ешиев // Вестник Ошского Государственного Университета. - Ош, 2012. - № 3. - С. 46-50.

5. **Ешиев, Д. А.** Современные представления о причинах возникновения костных дефектов альвеолярного отростка и развитии послеоперационных воспалений [Текст] / Д. А. Ешиев, А. Т. Токтосунов, З. Зазулевский // Научно-практический журнал «Медицинские кадры XXI века». - Бишкек, 2012. - № 4. - С. 44-48.

6. **Ешиев, Д. А.** Влияние на репаративную регенерацию костной ткани челюстей остеогенераторных материалов синего света и электровибромассажа [Текст] / Д. А. Ешиев, А. М. Ешиев // Ежемесячный научный журнал «Фундаментальные исследования». - Москва, 2013. - № 2 (часть 1). - С. 88-93.

7. **Ешиев, Д. А.** Результаты лечения больных с различными ранами полости рта путем использования синего света и электровибромассажа [Текст] / Д. А. Ешиев, А. Т. Токтосунов, З. Зазулевский // Вестник Кыргызской государственной медицинской академии им. И. К. Ахунбаева. - Бишкек, 2013. - № 3. - С. 85-90.

8. **Ешиев, Д. А.** Эффективность комбинации синего света и актовегина при лечении послеоперационных ран полости рта [Текст] / Д. А. Ешиев, А. К. Давыдова // Научный и информационно-аналитический журнал «Современная медицинская наука». - 2013. - № 5-6. - С. 76-80.

9. **Ешиев, Д. А.** Применение синего света и электровибромассажа для стимуляции процесса заживления послеоперационных костных дефектов на альвеолярных отростках верхней и нижней челюстей [Текст] / Д. А. Ешиев, И. М. Юлдашев // Научно-практический журнал «Медицина Кыргызстана». - Бишкек, 2013. - № 8. - С. 42-45.

10. **Ешиев, Д. А.** Лечение больных с дефектами альвеолярного отростка челюстей с применением синего света и электровибромассажа [Текст] / Д. А. Ешиев // Научно-практический журнал «Медицинские кадры XXI века». - Бишкек, 2014 - № 1. - С. 50-54.

11. **Ешиев, Д. А.** Физиотерапевтические устройства с выносными светоизлучателями и электровибромассажером для применения в области лица и полости рта [Текст] / Д. А. Ешиев, Н. М. Мырзашева, А. М. Ешиев. - Патент КР № 134 от 30.12.2011 г. - Кыргызпатент.

**Ешиев Данияр Абдыракманович «Бейтаптардын жаактарындагы альвеолярдык өсүндүдөгү сөөк кемтиктерин көк түстөгү жарык жана электрдик термелтип укалоону колдонуу ыкмасы менен дарылоо», 14.01.14 – стоматология адистиги боюнча медицина илимдеринин кандидаты окумуштуулук даражасын изденип алуу үчүн жазылган диссертациянын**

## КОРУТУНДУСУ

**Негизги сөздөр:** Көк түстөгү жарык, электрдик термелтип укалоо, жаактардын альвеолярдык өсүндүдөгү сөөк кемтиктери.

**Изилдөө объектилери:** 195 бейтаптын ар кандай операциядан кийинки жаактардын альвеолярдык өсүндүдөгү сөөк кемтиктери, 8 кобндун жаактары.

**Изилдөөнүн максаты:** Жаактардын альвеолярдык өсүндүдөгү сөөк кемтиктерин калыбына келтирүүдө көк түстөгү жарыктын жана электрдик термелтип укалоо түрүн колдону менен дарылоонун жолун иштеп чыгуу.

**Изилдөө ыкмалары:** клиникалык, статистикалык, лабораториялык, рентгенологиялык, морфологиялык.

**Алынган жыйынтыктар жана алардын жаңылыгы:** Операциядан кийинки жаактардагы альвеолярдык өсүндүнүн сөөк кемтигин калыбына келтирүүнү жакшыртуу үчүн көк жарыкты нурдантуучу түзүлүш жана электрдик термелтип укалоо менен дарылоо (30.12.2011ж. КР №134 пайдалуу моделдин патенти) иштелип чыгып, клиникалык практикага киргизилген. Аталган көк түстөгү нурдантууну жана электрдик термелтип укалоону пайдалануу, сөөк кемтиктерин толук кандуу калыбына келтирүүгө жана алардын кабылданып кетүүсүн азайтууга өбөлгө түзөөрү эксперименталдык жана клиникалык изилдөөдө далилденген.

**Колдонуучу тармактары:** хирургиялык стоматология, бет-жаак хирургиясы.

## РЕЗЮМЕ

диссертации Ешиева Данияра Абдыракмановича на тему: «Лечение больных с дефектами альвеолярного отростка челюстей с применением синего света и электровибромассажа» на соискание ученой степени кандидата медицинских наук по специальности: 14.01.14-стоматология

**Ключевые слова:** синий свет, электровибромассаж, костный дефект альвеолярного отростка челюстей.

**Объект исследования:** 195 прооперированных больных с различными

костными дефектами альвеолярного отростка челюстей, 8 кроликов.

**Цель работы:** Разработать метод лечения для оптимизации заживления послеоперационных костных дефектов альвеолярного отростков челюстей с применением излучения синего света и электровибромассажа.

**Методы исследования:** клинико-статистические, общеклинические, морфологические, лабораторные, рентгенологические.

**Полученные результаты и их новизна:** Для улучшения регенерации костного дефекта альвеолярных отростков челюстей в послеоперационном периоде разработано и внедрено в клиническую практику фотодинамическое устройство с выносными световыми излучателями и электровибромассажем (Патент КР №134 от 30.12.2011 г.). На основании экспериментальных и клинических исследований установлено, что применение синего света и электровибромассажа стимулирует полноценную репаративную регенерацию костной ткани, при этом сокращается и количество воспалительных осложнений.

**Область применения:** стоматология, челюстно-лицевая хирургия.

#### SUMMARY

of the thesis of Eshiev Daniyar Abdyrakmanovich on "The treatment of the patients with alveolar ridge defects with application of blue light irradiation and electrovibromassage " for the degree of candidate of medical sciences, specialty: 14.01.14-stomatology.

**Key words:** blue light, electrovibromassage, bone defect of alveolar process.

**Object of study:** 195 patients operated with a variety bone defects of the alveolar ridge of the upper and lower jaws, 8 rabbits. As an experimental investigation.

**Objective:** To study the efficacy of blue light irradiation and electric vibration massage in a healing process of postoperative bone defects of the alveolar bone of the upper and lower jaws.

**Methods:** clinical, statistical, morphological, laboratory, X-ray.

**The results obtained and their novelty:** in order to enhance the regeneration of the bone defect alveolar postoperatively, we worked out and introduced into clinical practice physiotherapy device with remote light emitters and electric vibration massage (KR Patent № 134-dated 30.12.2011). On the basis of experimental and clinical studies have shown that the use of blue light irradiation and a full electric vibration massage stimulates reparative regeneration of bone tissue, and reduces the number of inflammatory complications.

**Scope:** dentistry, maxillofacial surgery.

Заказ №144. Тираж 100 экз. Бумага офсетная.  
Формат бумаги и доля листа 60 x 90/16. Объем 2,0 п. л.  
Отпечатано в типографии НПО «ПМ»  
720005, г. Бишкек, ул. Байтик-Баатыра, 34  
тел.: 54-45-78